(12.)

(Aus dem pathologischen Institut der Universität Rostock.)

Über die Zähne einer Dermoidcyste.

Von

von Moser, praktischer Zahnarzt,

z. Z. Assistent an der städtischen Zahnklinik Cöln a. Rh.

Mit 7 Abbildungen.

Schon im 18. Jahrhundert sind von Haller, Murray und Morgagni Zusammenstellungen von Geschwülsten, die man mit dem Namen Cyste belegt hat, gemacht worden die mitten im Ovarium lagen und deren Inhalt aus Fett, Haaren, Knochen und Zähnen bestand. Die Beobachtungen wurden z. T. schon im 17. Jahrhundert gemacht.

Man machte sich keine rechte Vorstellung, wie diese Organe in derartigen Cysten vorkommen konnten. Ja, man zweifelte sogar daran, daß es sich wirklich um Haare handelte. Um auf einen Ausweg zu gelangen, nahm man an, sie seien verschluckt worden. Von dieser absurden Theorie kam man jedoch bald frei, und, da diese Geschwülste zunächst nur im Ovarium gefunden wurden, so lag es nahe, verunglückte Eierstocksschwangerschaften anzunehmen. Manche Eierstocksgeschwulst mag als Ovarialgravidität angesprochen worden sein, denn diese galt im Gegensatz zu heute für ein häufigeres Ereignis. Kohabitation und Befruchtung waren naturgemäß Voraussetzung. So erklärte man diese Funde für die Überbleibsel eines Fetus.

In einem Aufsatz Blumenbachs „über den Gestaltungstrieb in der Natur“ ist die Ansicht vertreten, daß infolge des dem tierischen Körper innewohnenden Bildungstriebes eine freie Entstehung derartiger Gebilde möglich sein könnte. Dieser Ansicht kam die Tatsache zu Hilfe, daß sich solche Cysten auch bei in kindlichem Alter stehenden Mädchen vorfanden, bei denen eine Kohabition mit anschließender Gravidität ausgeschlossen werden mußte.

Bereits 1686 war durch Lamzweerde über einen Fall berichtet worden, der ein 11jähriges Mädchen betraf, wobei sich in der Ge-

schwulst neben Haaren, Gehirn, Herz! und Schädel vorgefunden haben soll.

Ein Jahrhundert später erwähnt Schmucker einen Fall bei einem 12½jährigen Mädchen. Es werden dann noch von Baillie, Schützer und Voigtel ähnliche Funde berichtet. Besonders betont wird hierbei, daß sich das Hymen und der Uterus als vollkommen jungfräulich erwiesen hätte.

Der Umstand, daß bei der Sektion eines 15jährigen Mädchens, das 6 Monate vor dem Tode die erste Menstruation gehabt hatte, mehrere Gewächse mit Haaren und Zähnen in der Peritonealhöhle gefunden worden waren (Schützer 1758), die Tatsache ferner, daß im Unterleibe eines 14jährigen Knaben ein Fetus mit gut entwickelter Nabelschnur zu Gesicht gekommen war (Dupuytren 1804) ließ die Ansicht einer unvollkommenen Schwängerung ins Wanken geraten, und so entstand eine neue Annahme. Derselbe Zeugungsakt, dem der Träger der Geschwulst sein Leben verdankt, sollte auch die Ursache für die Geschwulst selbst sein. Also einen Fetus in Fetu sollte so eine Cyste darstellen. Obgleich diese Hypothese viel für sich hatte, tauchte doch immer wieder seitens emsiger Forscher die Ansicht einer unvollkommenen Schwängerung auf. Über den Befund eines virginellen Uterus und einer ebensolchen Vagina setzte man sich hinweg und meinte, daß das Fehlen der Graviditätsveränderungen des Uterus durch Rückbildungen hervorgerufen werden könnte, oder da, wo eine Kohabitation für absolut ausgeschlossen gelten mußte, sollten onanistische Reize die Bildung solcher Gewächse hervorbringen. Meckel vertritt die Ansicht, daß der weibliche Körper die Fähigkeit habe, auch ohne Befruchtung Versuche, wenn auch unvollkommene, zur Bildung neuer Organismen zu machen, und daß diese in den dazu prädestinierten Organen — also den Ovarien geschehe.

Hatte man früher den Gewächsen als solchen besondere Aufmerksamkeit geschenkt, so brachte die Erkenntnis, daß die Innenfläche des Cystenbalges aus einer der Kopfhaut durchaus ähnlichen Haut bestand (Cruveillier) manche Aufklärung. Nun konnte man sich erklären, woher die Haare stammten und daß die Fettmassen, die man in diesen Cysten fand, Ausscheidungen der Talgdrüsen der Haut seien. Schließlich konnte die Haut als oberes Keimblatt Zähne entstehen lassen. Die Frage nach der Herkunft der Knochen stieß allerdings noch auf Schwierigkeiten.

Diese Cysten aber belegte man von nun ab mit dem Namen Dermoidcysten. Lebert, der 188 solcher Cysten untersuchte, teilte sie wieder in zwei Unterabteilungen, nämlich solche, die im Ovarium vorkamen und solche außerhalb des Eierstocks.

Seit dieser Zeit sind die Dermoidcysten sehr häufig beobachtet worden und boten Anlaß zu vielen wissenschaftlichen Auseinandersetzungen. Ich sehe von einer vollständigen Aufzählung der Literatur ab.

Die Idee, daß diese Gebilde einer Art elternloser Zeugung ihre Entstehung verdanken, tauchte in verschiedenen Formen immer wieder auf, sie ist auch heute noch nicht völlig abgetan.

Schon Ritchie scheint die Ansicht vertreten zu haben, daß eine Dermoidcyste ein bis zu einem gewissen Grade entwickeltes Ovulum sei, und somit einen perversen Versuch einer Parthenogenesis darstellen sollte. Nachdem v. Siebold 1856 durch seine Studien bei Bienen eine wahre Parthenogenesis festgestellt hatte, schien auch für höhere Tiere die Annahme einer Parthenogenesis in freilich unvollkommenerer Form nicht ganz ausgeschlossen.

Die Tatsache, daß stets ein Zusammenhang der Cystenwand mit der Hautoberfläche bestand, läßt aber bereits Remak die Möglichkeit aussprechen, daß schon auf einer frühen — embryonnalen — Entwicklungsstufe Hautabschnürungen stattfinden könnten. Hier knüpfen neuere Anschauungen über Absprengung des Keimmaterials als grundlegender Vorgang zur Erklärung der Dermoidcysten an.

Diese Idee erhielt eine gewichtige Stütze, nachdem es Roux gelungen war, durch experimentelle Studien nachzuweisen, daß sich beim Frosch im Larvenstadium Furchungskugeln absprengen und sich zwischen die anderen Zellen lagern können. Neuere Untersuchungen ergeben, daß sich die verschiedensten Organbildungen in diesen Cysten vorfinden, und daß sich bei der Bildung derselben fast immer alle drei Keimblätter beteiligen (Wilms).

Ich verweise zur Orientierung über die neueren Anschauungen über Dermoidcysten auf die Monographie von Askanazy, sowie auf die Darstellung E. Schwalbes in seiner Morphologie der Mißbildungen; sehr eingehend hat R. Meyer in neuester Zeit die verschiedenen Theorien kritisiert.

Die Dermoidcysten sind adulte Teratome im Sinne Askanazys; für ihre Entstehung ist von Marchand entweder ein befruchtetes Polkörperchen oder eine abgesprengte Blastomere (Marchand-Bonnet) in Anspruch genommen worden.

Auf diesem Standpunkt steht die heutige Wissenschaft, und es ist nicht meine Aufgabe das Für und Wider der hier erwähnten Ansichten zu beleuchten. Da Zähne und Haare besonders häufig in Dermoidcysten gefunden werden, so lag es für mich als Zahnarzt nahe, gerade die Zähne einer genaueren Untersuchung zu unterziehen und zu sehen, ob durch die Beschaffenheit der Zähne die moderne Ansicht unterstützt werden könnte, die in den Dermoiden eine mit der Trägerin wachsende Mißbildung sieht.

Zur Untersuchung konnte ich zwei Cysten benutzen, von denen ich eine genauer beschreiben will.

Cyste 1.

Im August 1911 war in Waren i. M. ein 20jähriges Mädchen B. K., das über eine Geschwulst in der rechten Abdominalgegend klagte, ärztlich untersucht worden, und der betreffende Arzt hatte eine Schwangerschaft angenommen. Am 23. Januar 1912 war die Geschwulst bis

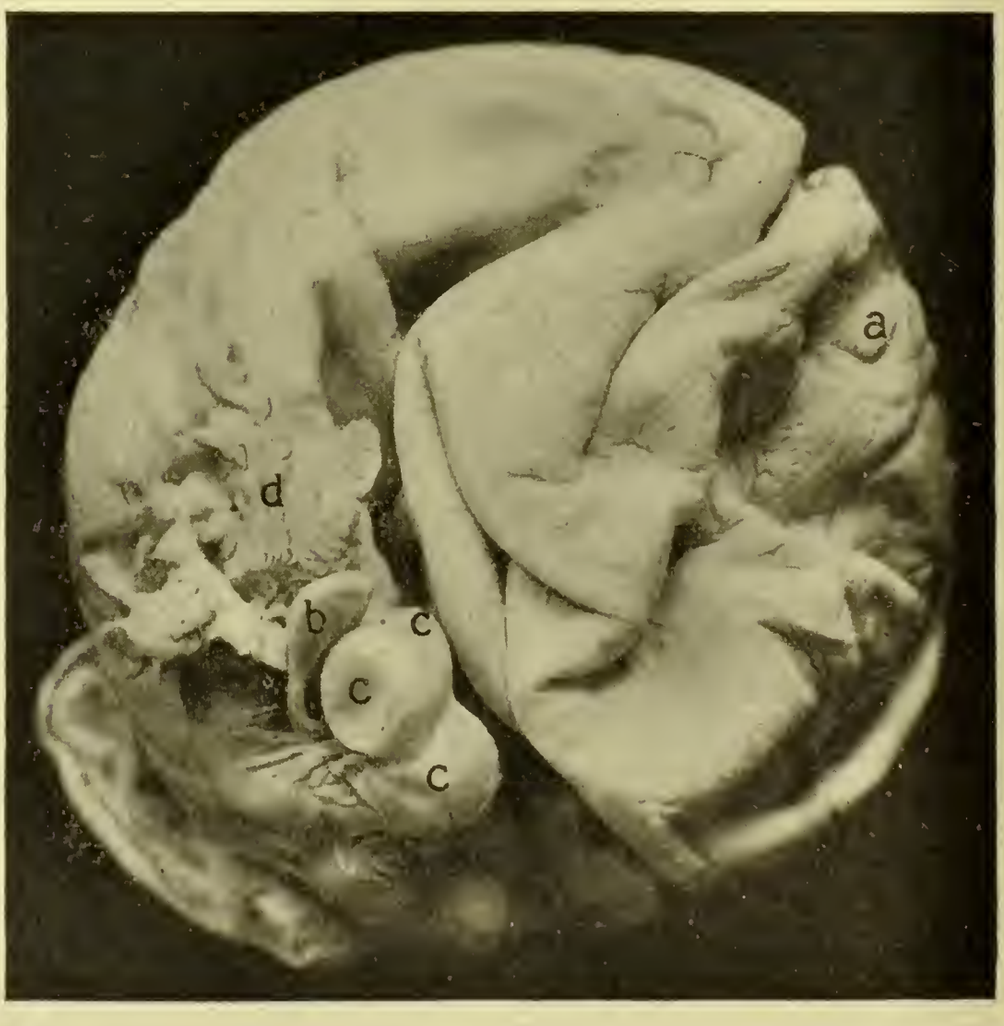

Fig. I.
a) Ein Höckerchen. b) Gestielte Hydatide. c c c) Blasige Gebilde.
d) Infundibulum.

zur Größe eines kleinen Kinderkopfes angewachsen, und derselbe Arzt diagnostizierte nunmehr eine Ovarialcyste. Die an demselben Tage vorgenommene Operation (Laparotomie) bestätigte die Diagnose, und zwar handelte es sich um eine Dermoidcyste.

Das Ovarialdermoid (Fig. I) hat die Form einer Melone. Der Umfang um den Äquator beträgt 37 cm, der Umfang senkrecht hierzu 27 cm. Die äußere Struktur ist glatt, jedoch heben sich deutlich vier Höckerchen (Fig. I a) ab, die über das Dermoid verteilt sind und die Größe einer halben Erbse haben. Die Tube ist durch einen 2 cm breiten Streifen des Lig. latum von dem Dermoid getrennt. 1 cm vom Infundibulum (Fig. I d) entfernt befindet sich eine gestielte Hydatide in der Größe einer großen (Fig. I b) Linse. Der Stiel ist 14 mm lang. Dicht daneben haften an der Tube zwei kirschgroße blasige Gebilde. Dem lateral gelegenen haftet eine gleiche etwas kleinere dritte Blase teilweise an. (Fig. I c c c.)

Der Inhalt der Blasen ist fluktuierend, und es läßt sich äußerlich nicht feststellen, ob letztere von dem Gebilde, dem sie anhaften, durch ein Septum getrennt sind.

Das Dermoid wurde parallel oberhalb der Tube geöffnet. Es war mit einer gelblichen Flüssigkeit erfüllt, die sich zu einem fettartigen Klumpen zusammenballte.

Fig. II.

a) u. b) Extremitäten die für Ober- u. Unterkiefer angesprochen wurden. c) Nägel. d) Strang. e) Blasige Gebilde. f) Gestielte Hydatide. g) Infundibulum.

Gegenüber der Tube erstreckte sich ein unförmiges Gebilde in das Cavum des Dermoids hinein und füllte den Raum etwa zu einem Drittel aus. Bei oberflächlicher Betrachtung, und da dem Gewächs noch viel Fett anhaftete, konnte man den Eindruck gewinnen, als ragte ein Ober- und Unterkiefer mit je zwei Zähnen in den Hohlraum hinein. Nachdem das Fett entfernt war, sah man, daß es sich um zwei den Unterextremitäten gleichende klumpige Anhänge handelte, die, wie das Bild wiedergibt, je zwei Nägel hatten. (Fig. IIc c c.)

Fig. III.
a) Nagel. b) Krallenartige Nägel. k) Anusartige Vertiefung zwischen den Extremitäten. p p) Durchgeschnittener Bindegewebsstrang. z) Zahn Nr. 3 (vgl. Fig. 4).

Da, wo das Gewächs dem Boden der Cyste anhing, befand sich ein kleiner Höcker, der ebenfalls zwei kleine Nägel trug (Fig. IIIb), die aber im Gegensatz zu den eben erwähnten wie Krallen aussahen.

Neben dem Fett, das das Dermoid prall ausfüllte, befand sich ein stark mit diesen Fettmassen durchtränktes verfilztes Knäuel von Haaren.

Legt man das Gewächs so vor sich hin, daß der Rücken dem Gesicht zugekehrt ist, die Extremitäten dabei nach oben zeigen, so bemerkt man auf der linken Seite zwei Zähne (Fig. IIIz), von denen der vordere (auf dem Bilde sichtbar) die Form eines Schneidezahnes, der etwas rückwärts befindliche die eines Molaren, jedoch ohne irgend eine bestimmte charakteristische Form hat. (Fig. IV 1—2.)

Auf der rechten Seite, ebenfalls an der Basis, bemerkt man drei Zähne. Zwei davon haben Ähnlichkeit mit Molaren, der letzte ist mit Sicherheit weder als ein Molar, noch als Schneidezahn anzusprechen. Er hat etwa das Aussehen eines Fangzahnes (womit jedoch nur eine äußere Ähnlichkeit bezeichnet werden soll) vom Hunde. (Fig. IV, 4 und Fig. V, 4.)

Dicht an diesen letzteren drei Zähnen saß ein weiterer Zahn (Fig. IV, 3). Er hatte das Aussehen eines oberen mittleren Schneidezahnes.

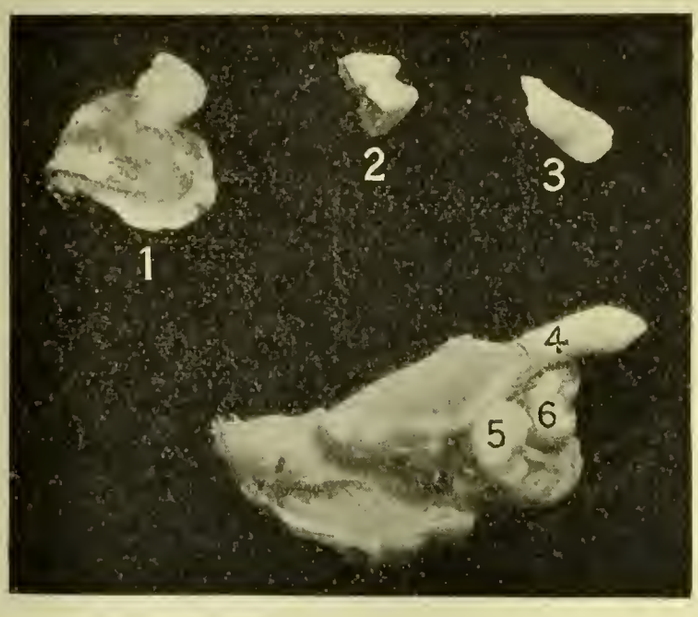

Fig. IV.
Von links nach rechts. Oben Zahn Nr. 1, 2 und 3. Unten Zahn Nr. 4, 5 und 6.

Äußerlich waren weitere Zähne nicht zu bemerken. Es wurde nunmehr von dem Dermoid eine Röntgenaufnahme gemacht (Fig. V), die in ganz hervorragender Weise Zahn 2, 3 und 4 wiedergibt, während Zahn 5 und 6 als dunkler Fleck erscheinen. Besonders deutlich ist Zahn 4 zu erkennen. Das Röntgenbild gibt uns aber ferner darüber Aufschluß, daß sich im Innern des Dermoids an einer flachen Knochenlamelle weitere Zähne vorfinden. Es handelt sich hier um zwei recht starke Zähne, die mit den Wurzeln gegeneinander gerichtet sind, während ein dritter, kegelförmiger, seitlich heraussteht. Um den Zahn 7 und 9 erkennt man einen weißen Streifen. Es ist dies, wie die Sektion erwies, nichts anderes als die Region des Schmelzoberhäutchens. Recht deutlich kann man auch eine festere, gliederartige Struktur der Extremitäten wahrnehmen.

Eine Frage, die bei Betrachtung der Zähne in einem Ovarialdermoid ganz besonderes Interesse in Anspruch nimmt, ist, nächstdem Charakter der Zähne, die, ob sie der ersten oder der zweiten Dentition zuzurechnen sind. Gibt es Milchzähne in Dermoiden? Kann

Fig. V.

eine Dentition in Dermoiden möglich sein? Oder werden die Zähne sofort in der Form der bleibenden Zähne ausgebildet, oder endlich ist die Zahnform in den Dermoiden sowohl in der Form der bleibenden Zähne als der der Milchzähne zu unterscheiden? Bluntschli (Über

Zähne zweier Dentitionen einer Dermoidcyste. Morph. Jahrb. Bd. 43, Heft 3) hat jüngst die Zähne einer Dermoidcyste unter den angeführten Gesichtspunkten untersucht. Er kommt zu der Feststellung, daß in einem Falle eine Anzahl typischer Milchzähne vorhanden war, und zweitens Zähne der Dauerdentition sich fanden. Dieses Resultat ist geeignet, ein großes Interesse zu erwecken, auch im Hinblick auf die Anschauungen Askanazys, der eine parallele Altersentwicklung von Dermoidcyste und Trägerin der Cyste annimmt.

Mir schien für die Bearbeitung der aufgeworfenen Frage der Vergleich der Dermoidzähne mit den Zähnen der Kiefer der Trägerin erwünscht. Auf diese Weise werden sich vor allem Größenverhältnisse feststellen lassen, da nach der äußeren Form und Oberfläche es selten — auch in unserem Falle nicht — möglich ist, eine bestimmte Aussage über die Zugehörigkeit der Zähne zu machen.

Von der Patientin, der das Dermoid entnommen war, ließ ich einen Gipsabdruck der Kieferzähne nehmen. Dieser zeigt, daß das Gebiß ein gutes und kräftiges ist. Die seitlichen Schneidezähne waren nicht, wie es häufig vorkommt, besonders klein, sondern normal. Mit Ausnahme der Sechsjahr-Molaren, die zum Teil fehlten, oder Karies zeigten, waren größere Defekte an den Zähnen nicht nachweisbar. Wenn ich nun die Zähne im Munde mit denen der Cyste vergleiche, so kann ich nicht anders als den kleinen Schneidezahn auf Figur IV, 3 oben rechts und Figur V, 3 als einen Milchschneidezahn anzusprechen. Die Größe des Zahnes gegenüber den im Munde vorhandenen differiert erheblich. Die beiden Zähne, die mit den Wurzeln gegeneinander in einer Knochenlamelle steckten (Fig. V, 7 und 8) nehmen, was die Größe anlangt, den Platz zwischen den als Milchzähne bezeichneten und denen des Mundes ein. Ich möchte sie aber doch für bleibende halten. Es handelt sich um einen rechten und einen linken. Es stehen diese Zähne also auf der Grenze, und es ist sehr schwer sich hier für irgendeine Art zu entscheiden. Hierbei möchte ich gleich betonen, daß es ja überhaupt ganz prägnante Unterschiede für die Milch- und bleibenden Zähne nicht gibt. Auch die histologische Untersuchung hilft uns über diese Schwierigkeit nicht hinweg. Nur ein Vergleich mit den Zähnen des Mundes kann die Berechtigung geben, diesen oder jenen Zahn als einen Milchzahn zu diagnostizieren.

Ich habe, um einen Vergleich mit einem normalen Zahne zu haben, einen solchen neben dem in der Cyste II vorgefundenen mittleren

Schneidezahn bildlich festgelegt.[1]) Gerade Schneidezähne lassen sich recht leicht unterscheiden, da die mediale Kante länger als die distale ist und in einem schärferen Winkel umbiegt. Auch fällt die untere Kante distalwärts ab. Wenn man diesen kleinen Zahn vor sich hat und ihn, ohne daß man es weiß, daß er einer Cyste entnommen ist, bezeichnen soll, so wird man ihn sicherlich als Milchzahn ansprechen.

Fig. VI.
links normaler Zahn
rechts Zahn der Cyste II.

Fig. VII.
Zähne, die wegen des charakteristischen Ansatzes der Krone als Milchzähne anzusprechen sind.

Neben diesen ebenerwähnten Zähnen interessieren die Zähne 4 und 9 auf Figur V, und Zahn 4 auf Figur IV, welche eine große Ähnlichkeit mit Fangzähnen eines Raubtieres haben; sie besaßen normale rundlich geformte Wurzeln und waren gut entwickelt. Wenn die Form auch nicht der der gewöhnlichen Zähne entspricht, so kann man doch nicht von einem nur in Cysten vorkommenden Ereignis sprechen, denn es kommt, wenn auch nicht allzu häufig vor, daß sich ähnliche kegelförmige Zahnformen auch im Munde ausbilden. Meist erscheinen sie als überzählige Zähne.

Zahn 2 und 3 Figur IV weisen insofern etwas eigentümliches auf, daß Zahn 2 so gut wie keine Wurzel, Zahn 3 eine solche hat, die den Anschein erweckt als seien hier Resorptionsvorgänge im Spiel gewesen. Ich komme weiter unten auf die Befunde der Resorption noch zu sprechen.

Auch Rokitansky beschreibt einen Fall, bei dem ein bleibender Zahn den Milchzahn vollständig resorbiert habe. An einer anderen Stelle wird behauptet,

[1]) Sehr wichtig erscheint es mir für derartige Untersuchungen die in der Cyste vorgefundenen Zähne mit denen des Mundes zu vergleichen. Es wird dies leider bei Milchzähnen ähnelnden selten möglich sein, da nur in wenigen Fällen solche Zähne aufgehoben werden. Jedenfalls würde aber ein zufällig aufgehobener Milchzahn zu Vergleichen mit Zähnen der Cyste erheblich zur Klärung der Frage, ob Milch- oder bleibender Zahn, beitragen.

daß ein fertiger in der Tiefe sitzender Schneidezahn den Rest eines Milchzahnes als Aufsatz getragen habe. Schließlich berichtet Sloman: „Ein 5 Jahre altes Mädchen, Zwillingsschwester, hatte im Nacken schon bei der Geburt eine Geschwulst, die mit dem Kinde wuchs. Auf der Geschwulst saßen zwei Zähne. Die Geschwulst sonderte in ihrem oberen Teile schleimiges Sekret ab. Bemerkt hatte man die Zähne erst im zweiten Lebensjahre des Kindes. Vorher hatten da, wo die Zähne saßen, zwei Fleischknoten gesessen. Am unteren Teile der Geschwulst saßen Haare, die den Kopfhaaren glichen. Die Zähne standen in Alveolen ähnlichen Knochenteilen, die entwickelte Ersatzzähne enthielten. Es handelte sich um Eckzähne. Die Entwicklungsstufe entsprach der im 5. Lebensjahr." Hier scheint es sich um eine Cyste zu handeln, die sich durch irgendwelche Umstände geöffnet hat, was aus dem aus ihr entfließenden Sekret zu schließen ist. Wenn nun in diesem Falle von nachfolgenden Zähnen gesprochen wird, so kann mir weniger dieser Umstand merkwürdig erscheinen als vielmehr der, daß man nicht viel öfter Zähne antrifft, von denen man mit Sicherheit behaupten kann, daß es nachrückende Zähne sind.

Im allgemeinen läßt sich über die Anordnung der Zähne sagen, daß sie in der bei weitem größten Mehrzahl der Fälle jedes System vermissen lassen. Auch den hier untersuchten Zähnen der Cysten ist selbst bei starker Phantasie eine bestimmte Anordnung nicht zuzuerteilen.

Ob wirkliche Resorption von Zähnen in Cysten vorkommt, steht dahin; wo man anscheinend resorbierte Wurzeln gefunden hat, beruht dieser Umstand häufig auf Hypoplasie. Es lassen sich nämlich in Dermoidcysten sehr viele Zähnen finden, die eine ganz mangelhafte Wurzel haben. Sieht man aber mikroskopisch zu, so bemerkt man von den Erscheinungen, die sonst resorbierte Wurzeln aufweisen, absolut nichts. Sicherheit bringt natürlich erst die mikroskopische Untersuchung, die in diesen Fällen ein negatives Resultat zeitigte. Der in Figur IV als zweiter Zahn abgebildete, dem, wie schon gesagt, kein anderer Zahn in der Tiefe folgte, ist geeignet eine Resorption vorzutäuschen. Die Wurzel fehlt fast gänzlich, sie bestand in ihren mangelhaften Bestandteilen aus mehreren kleinen Spitzchen; sah man sie sich aber genauer an, so handelte es sich um eine Hypoplasie derselben, aber nicht um eine Resorption. Die Resorptionsmulden waren nicht wahrzunehmen und auch bei dem histologischen Bilde konnte man von einer ausgesprochenen Resorption nicht sprechen. Es waren wohl hie und da kleine Ausbuchtungen, die aber doch in keiner Weise das Bild einer typischen Resorption wiedergaben. Bei der Besprechung der unzähligen in solchen Cysten vorgefundenen Zähne wird, wie ich bereits sagte, in ganz verschwindend wenig Fällen von Resorptionsvorgängen gesprochen. Es scheint mir das ein Beweis dafür zu sein, daß die Forscher, die solche Zähne mit minimalen Wurzeln antrafen, derselben Ansicht wie ich sind,

daß es sich um Hypoplasien handelt. Da, wo aber von einer Resorption gesprochen wird, finden sich leider keine Angaben, ob eine mikroskopische Untersuchung stattgefunden hatte, wie sie hierfür unerläßlich ist.

Die Untersuchungen, die bis jetzt an den Zähnen in Cysten vorgenommen wurden, beweisen, daß das Material, aus dem sie aufgebaut sind, genau dasselbe wie bei dem normalen Zahn ist. Harres sagt: Der Bau der Zähne ist absolut normal, und diesem Urteil schließen sich alle anderen an. Die in meinem Fall von einigen Zähnen angefertigten Schliffe bestätigen durchaus diese Ansicht.

Fasse ich mein Urteil über die in der Cyste gefundenen Zähne zusammen, so ist für einen Teil derselben es zweifelhaft, ob sie als Milchzähne oder bleibende Zähne anzusprechen sind. Die Form ist nicht immer entsprechend, manche Zähne haben eine Form, die weder bei Milchzähnen, noch bleibenden Zähnen vorkommt. Sie sind als abnorme Zähne zu betrachten.

Für einzelne Zähne scheint es mir möglich, daß sie Milchzähne darstellen. Ich hatte Gelegenheit außer der beschriebenen Cyste noch eine zweite Cyste zu untersuchen, die von einer 30jährigen Frau stammt und von Herrn Professor Robert Meyer dem pathologischen Institut überlassen wurde; auch in dieser Cyste finde ich Zähne, die wahrscheinlich als Milchzähne anzusprechen sind. Ein bestimmtes Urteil möchte ich trotz mikroskopischer Untersuchung und Anfertigung von Schliffen nicht abgeben, da ich die Resultate dazu für nicht hinreichend halte. Die Untersuchungen müssen fortgesetzt werden. Bestätigt sich die von Bluntschli und anderen ausgesprochene Ansicht, daß Milchzähne neben bleibenden Zähnen in Dermoidcysten vorkommen, so wäre die Frage zu prüfen, welche Umstände die Resorption der Milchzähne gehindert haben. — Ich möchte auf eine Erörterung der sich ergebenden Probleme nicht eingehen, ehe weitere Untersuchungsresultate vorliegen.

Nachwort.

Trotz mikroskopischer Untersuchung und Dünnschliffen konnte Herr v. Moser zu einem eindeutigen Resultat, ob Milchzähne in den Dermoidcysten vorhanden waren, nicht kommen. Die Frage verdient weiter geprüft zu werden, doch glaubte ich, die Ausführungen des Herrn v. Moser hier mitteilen lassen zu sollen, da er selbst die Untersuchungen nicht weiter führen kann.

Ernst Schwalbe.